悪性腫瘍を発症した重症心身障害者に対する緩和ケアの試み　第1報

東京都立府中療育センター　小児科　齋藤　菜穂
看護科　柿原　富美　荒谷　智子

はじめに

重症心身障害児者に対する緩和ケアにおいては、その個別性、コミュニケーションの困難さから、さまざまな問題が生ずる。コミュニケーションが非常に困難であり、腫瘍の発見や疼痛管理において問題が多かった症例に対し緩和ケアを行った。非常に示唆に富む症例と考えられたので報告する。

症例

48歳女性。3歳時発症の急性脳症後遺症のため7歳より長期入所。大島分類1。
45歳時、摂食不良が続き経管栄養が導入された。精査にて右臀部の腫瘍（類上皮肉腫）が発見された。
3か月前より、緊張が悪化していたが、摂食不良と共に疼痛によるものとは捉えられていなかった。

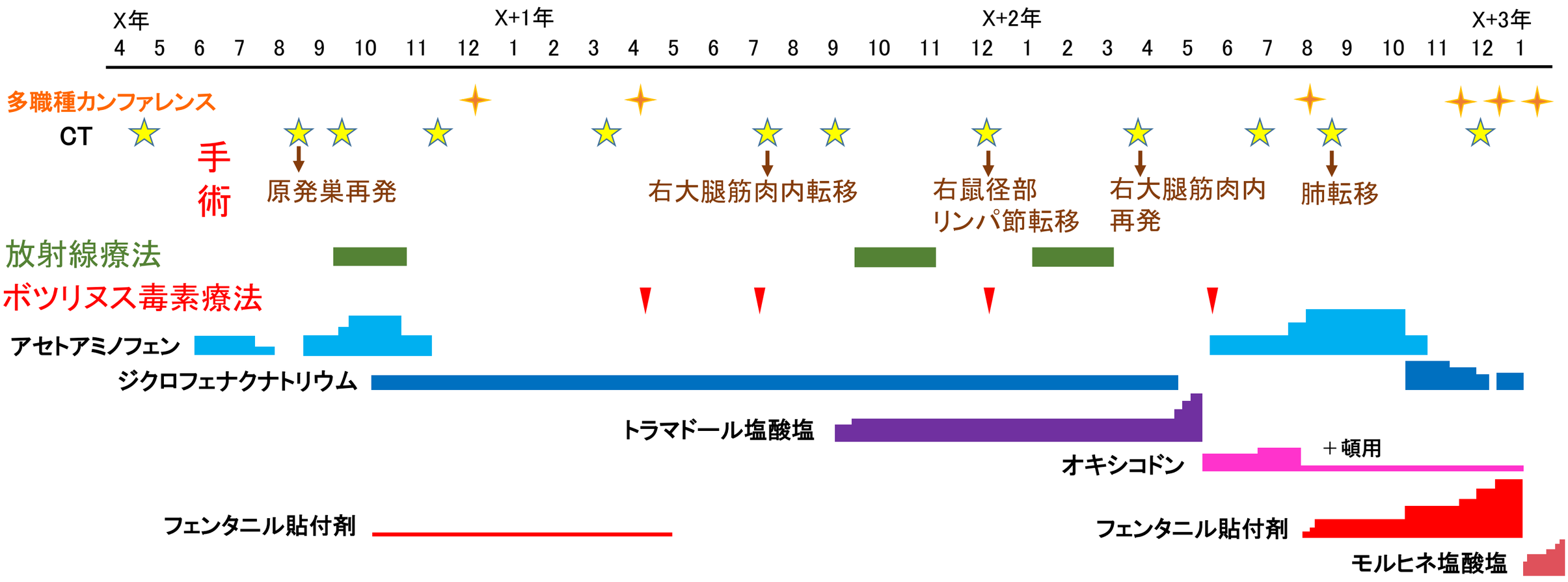

原発巣拡大切除術を行ったが、局所再発し、放射線療法を施行した。右大腿筋肉内転移、右鼠径リンパ節転移に対し放射線療法を施行したが、右大腿筋肉内転移が再発、肺転移にいたった。
下肢の筋緊張亢進に対して、ボツリヌス毒素療法を行い、オムツ交換などによる苦痛の緩和を行うとともに、放射線療法時の有効な体位を確保した。疼痛に対しては麻薬を含む鎮痛薬を使用した。
疼痛コントロールが良好なときには、経口摂取も良好であった。
言語コミュニケーションが全くできず、表情もわかりづらいため、疼痛を評価することが困難であり、既存の疼痛スケールを使用できなかった。そこで、独自のスケールを作成し、ケアを行った。
治療・ケアの方針は、家族の意向を踏まえ、多職種カンファレンスを繰り返して決定した。
多発肺転移、癌性リンパ管症、転移巣からの胸腔内出血のため永眠された。

問題点

・もともと刺激に対して過敏な傾向　→　緊張の悪化を疼痛と捉えられず
　摂食不良は加齢によるものと考えた　→　体調不良のサインと捉えられず
　　⇒　診断の遅れにつながった
・表情により疼痛や不快を捉えづらい　→　症状把握、薬剤調整が困難
　　⇒　ケアが後手にまわりがちだった　→　独自のスケールを作成した

まとめ

・放射線療法とボツリヌス毒素療法を併用し、疼痛コントロールを積極的に行った。
・家族面談、直接看護スタッフ以外の多職種も含むカンファレンスを繰り返し
　アドバンスケアプランニングを行った。
　これにより統一したケア・かかわりができ、QOLを終末期まで良好に保ち、
　穏やかに看取ることができた。

緩和ケアにあたり使用したスケールの詳細については第2報
スケールを使用したことによるスタッフの変化については第3報にて報告する