予後不良疾患を発症した 重症心身障害児者における 緩和ケアとしての ボツリヌス毒素療法

東京都立府中療育センター 小児科　齋藤　菜穂
長澤　哲郎

はじめに

言語による 痛みなどの訴えがままならない 重症心身障害児者において、予後不良疾患を発症した際、どのように治療を行うかは非常に難しい問題である。
特に終末期においては、緩和ケアとして麻薬や酸素などの投与が行われることが多いが、症状把握が難しいため、薬用量などの調整が難しい。
我々はボツリヌス毒素療法を行い、有効であった症例を経験したので報告する。

症例１

46歳　女性　急性脳症後遺症　　大島分類1

もともと、右下肢痙性（内転屈曲）が強く、刺激に対する過敏も強かった。
右臀部悪性腫瘍（類上皮肉腫）を発症し、原発巣拡大切除を施行したが、局所再発、骨浸潤があり放射線療法を施行した。
疼痛に対しフェンタニル貼付剤を含む鎮痛剤を開始した。放射線療法の効果があり、疼痛は軽減していると考えられたが、オムツ交換などの処置時の疼痛、緊張亢進が目立ち、フェンタニル貼付剤中止の判断ができなかった。
筋緊張緩和のためボツリヌス毒素療法施行した（1・2回目；内転筋；100単位）。
オムツ交換時の苦痛がほぼなくなりフェンタニル貼付剤を一時中止できた。
右大腿筋肉内転移に対し放射線療法施行した。
ボツリヌス毒素療法（3回目；内転筋＋腸腰筋；150単位）後、右鼠径リンパ節に対し放射線療法施行した。右大腿筋肉内転移照射部位再発指摘。
ボツリヌス毒素療法（4回目；内転筋＋腸腰筋；150単位）を行い、効果はあったが、以後全身状態悪化のためボツリヌス毒素療法は中止した。

（写真の提示に対するご家族の同意を得ています）

症例1における効果

・オムツ交換などによる痙性による痛みを軽減できフェンタニル貼付剤を一時中止できた
（鎮痛薬の減量）
・下肢の屈曲位を改善することにより放射線療法を正しく効果的な肢位で行えた
（効果的な治療）
・　積極的な緩和ケアを行うことで穏やかに看取ることができた　**（QOL向上）**

症例２

63歳　男性　急性脳炎後遺症　大島分類1

アテトーゼ型筋緊張と変形性頚椎症により、２年前より頭部後屈が徐々に進行していた。
それに伴い、嚥下障害が進行し、経口摂取が困難となり、唾液のムセも見られるようになった。また、呼吸障害も進行し、原因不明の呼吸停止を数回起こしていた。
頭半棘筋、大小後頭直筋を中心にボツリヌス毒素治療（40単位）を3回行い、頭部後屈の改善を認めた。呼吸状態も改善し、呼吸停止の頻度も減少した。

治療部位

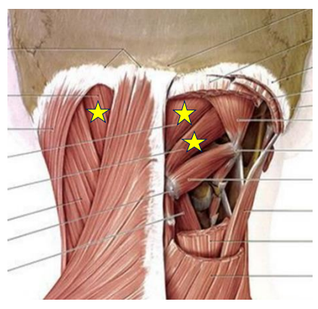

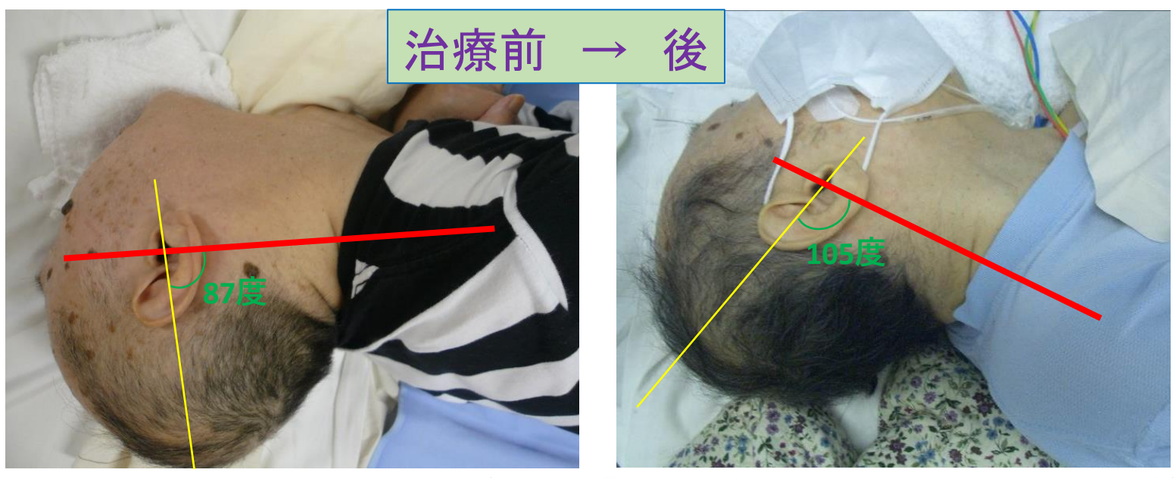

（写真の提示に対するご家族の同意を得ています）

症例2における効果

・頭部後屈による疼痛を軽減できた**（疼痛緩和）**
・頭部を正中位に戻すことにより、
　過開口が改善し、しゃべりやすくなった
　呼吸状態が改善し、呼吸停止も減少した
　嚥下状態を改善し、誤嚥を軽減できた
　（QOL向上・呼吸嚥下状態の改善）

まとめ

局所のボツリヌス毒素療法により症状の改善、他治療の有効性向上QOL向上がみられ、全身的な投薬を減量する効果もあった。

予後不良、終末期であることでボツリヌス毒素療法を躊躇するのではなく、種々の治療法の選択肢の一つとして、適応を見極め、積極的に活用することでよりよく生きることを支援できると考えた。

筆頭演者の利益相反：開示すべき事項なし
共同演者の利益相反：開示すべき事項なし