ボツリヌス治療のターゲットとしての深部筋ならびにセラピストと医師の連携

府中療育センター
訓練科　　杉浦　眞紀
小児科　長澤哲郎　齋藤　菜穂

第２回日本ボツリヌス治療学会（2015/10/2~3)：東京・銀座・コンベンションセンター

府中療育センター
痙縮治療チームについて

＜構成職種＞

医師・看護師・理学療法士・作業療法士・

薬剤師・臨床検査技師・MSW

＜治療実績＞

18名延べ127回治療（2011年5月～2015年9月）

＜活動内容＞

①コアチーム（Dr,PT)による治療前後の評価

②月例会議：多角的視点からの治療計画検討等

③治療はエコー・筋電図にて確認

はじめに

- 重症心身障害児・者に対するボツリヌス治療の有用性は近年報告されつつあるが、医師とセラピストとの連携は十分とはいえない。
- 痙縮治療チームの医師とセラピストの連携により、ボツリヌス治療がより効果的に行えたので報告する。

症例1

19歳男性、低酸素性脳症後遺症

肘屈曲緊張による
呼吸障害

上腕二頭筋に10回治療
上腕二頭筋の萎縮あり

屈曲姿勢に大きな改善みられない

症例1のセラピー

セラピーで上腕筋を緩めると肘伸展改善

⇒ 上腕筋への施注提案

結果：姿勢改善

症例2

24歳女性、低酸素性脳症後遺症
8歳内転筋等の手術後より下肢伸展･外転位となり、介護が困難

膝伸展緊張 → 大腿直筋･外側広筋に5回治療

伸展･外転･外旋緊張 → 大殿筋･中殿筋に7回治療

筋萎縮あり、筋の硬さと股屈曲抵抗感が改善

症例2のセラピー

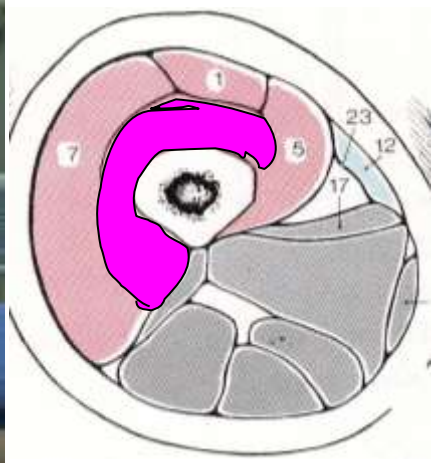

大腿直筋・外側広筋表層の硬さ減少

⇒中間広筋・外側広筋深部にアプローチ可能

セラピーの結果 ⇒ さらに膝曲げやすい

⇓

中間広筋・外側広筋深部への施注提案

症例2の超音波検査

表層筋と深部筋の輝度の違いを確認

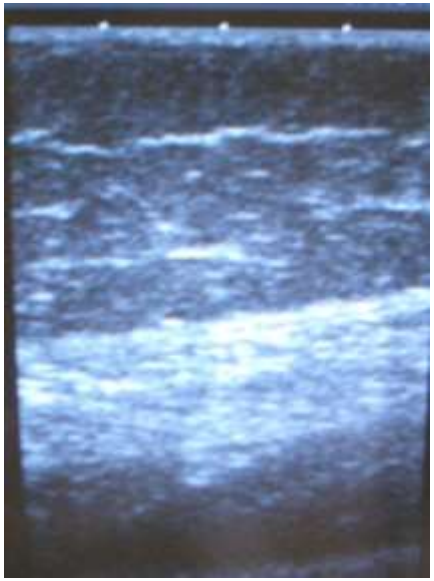

股関節のさらなるROM改善を目指して、臀部深部筋の施注提案

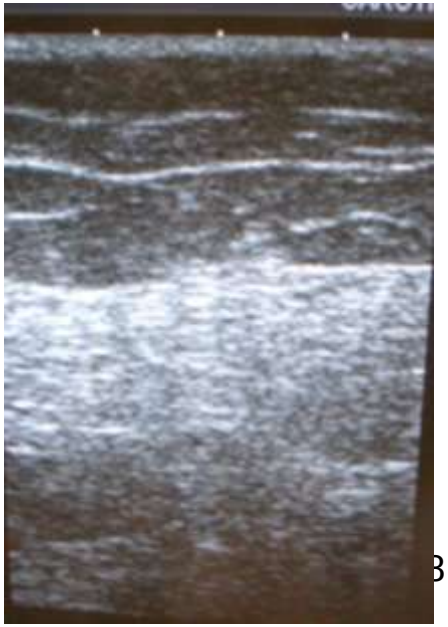

症例2の結果

深部筋治療とセラピーの結果

抵抗感減少、ROM改善し、介護困難改善

治療前

5ヶ月後

34ヶ月後

考察　1

・今回、セラピーでの成果をボツリヌス治療にフィードバックすることでよりよい結果をだすことができた。

・最適なボツリヌス治療には、セラピストと医師の共通の評価に基づく緊密な連携が重要と考えられた。

考察　２

- 表層筋治療で筋が緩み、深部筋へのアプローチがしやすくなり、深部筋の問題点が明らかとなった。
- その結果、機能解剖をふまえた治療戦略が必要であることを再認識した。
- チームとしてのアプローチにより、QOLの改善が得られた。

写真の掲載につきましては、ご家族のご了解を得ております。